



MD 1873 G2 2002.03.31

REPUBLICA MOLDOVA



(19) Agenția de Stat
pentru Protecția Proprietății Industriale

(11) 1873 (13) G2
(51) Int. Cl.⁷: A 61 B 17/00

(12) BREVET DE INVENȚIE

<p>(21) Nr. depozit: a 2001 0251 (22) Data depozit: 2001.08.01</p>	<p>(45) Data publicării hotărârii de acordare a brevetului: 2002.03.31, BOPI nr. 3/2002</p>
<p>(71) Solicitant: LUPAN Ion, MD (72) Inventator: LUPAN Ion, MD (73) Titular: LUPAN Ion, MD</p>	

(54) Metodă de velofaringoplastie primară în tratamentul despicăturilor palatine în doi timpi

(57) Rezumat:

1
Invenția se referă la medicină, și anume la
chirurgia maxilo-facială, și poate fi aplicată la
reconstrucția despicăturilor palatine la vârsta de
10...24 luni.

Esența metodei constă în aceea că pe fragmen-
tul mic al maxilarului superior se formează din
mucoasă, submucoasă și mușchi un lambou, care se
execută din partea mucoasei nazale a palatului
moale cu incizie în formă de arc, ce începe la
distanța de 5...10 mm de la marginea despicăturii
și continuă până la baza uvulei, apoi pe marginea
uvulei și în jos pe marginea posterioară a arcului
palatofaringian. Pe fragmentul mare se formează
din mucoasă, submucoasă și mușchi un lambou,
care se execută din partea mucoasei bucale a
palatului moale cu o incizie identică cu incizia de
pe fragmentul mic. Apoi pe fragmentul mare în
regiunea părții posterioare a palatului dur, pe

2
vomer se formează un lambou pediculat
mucoperiostal, care se deplasează la 180° și se
5 fixează între periost și osul plăcii orizontale
palatine al părții opuse. Apoi în regiunea palatului
moale pe ambele margini ale despicăturii se
decolează straturile mucos și submucos și se
mobilizează mușchii velari, care se suturează în
10 poziție termino-terminală. Lambourile formate pe
fragmentele mare și mic se suturează reciproc
încrucișat.

Revendicări: 1
Figuri: 2

15

MD 1873 G2 2002.03.31

MD 1873 G2 2002.03.31

3

Descriere:

Invenția se referă la medicină, și anume la chirurgia maxilo-facială, și poate fi aplicată la reconstrucția despicăturilor palatine la vârsta de 10...24 luni.

5 Este cunoscută metoda de plastie a despicăturilor după Mahcanov, ce include formarea lambourilor prin efectuarea inciziilor pe ambele părți ale despicăturii pe marginea ei de la palatul dur și până la vârful uvulei, apoi suturarea lambourilor termino-terminală [1].

Dezavantajul acestei metode este că ea se folosește la vârsta preșcolară și în perioada postoperatorie nu se exclud deformarea vălului palatin cu scurtarea lui în plan anteroposterior ce duce la insuficiența velofaringiană, rinofonie închisă și o recuperare postoperatorie îndelungată.

10 Este cunoscută metoda de veloplastie după Guțan, care include formarea lambourilor din strat mucos, submucos și mușchi de pe marginea fragmentelor despicăturii, unde pe fragmentul mic incizia se efectuează pe mucoasa nazală a palatului moale, ce începe la o distanță de 5...10 mm de la marginea despicăturii în formă de arc și continuă până la baza uvulei, iar pe fragmentul mare pe mucoasa bucală se efectuează o incizie identică cu incizia de pe fragmentul mic, și lambourile se suturează reciproc încrucișat [2].

15 Metoda dată nu poate fi folosită pentru tratamentul copiilor de vârstă fragedă și nu include prepararea și suturarea rațională a mușchilor velari.

Problema pe care o rezolvă invenția constă în elaborarea unei metode chirurgicale la vârsta de până la un an ce permite recuperarea precoce a copilului cu despicături palatine.

20 Esența metodei constă în aceea că pe fragmentul mic al maxilarului superior se formează din mucoasă, submucoasă și mușchi un lambou, care se execută din partea mucoasei nazale a palatului moale cu incizie în formă de arc, ce începe la distanța de 5...10 mm de la marginea despicăturii și continuă până la baza uvulei, apoi pe marginea uvulei și în jos pe marginea posterioară a arcului palatofaringian. Pe fragmentul mare se formează din mucoasă, submucoasă și mușchi un lambou, care se execută din partea mucoasei bucale a palatului moale cu o incizie identică cu incizia de pe fragmentul mic. Apoi pe fragmentul mare în regiunea părții posterioare a palatului dur, pe vomer se formează un lambou pediculat mucoperiostal, care se deplasează la 180° și se fixează între periost și osul plăcii orizontale palatine al părții opuse. Apoi în regiunea palatului moale pe ambele margini ale despicăturii se decolează straturile mucos și submucos și se mobilizează mușchii velari, care se suturează în poziție termino-terminală. Lambourile formate pe frag-

30 mentele mare și mic se suturează reciproc încrucișat. Rezultatul invenției constă în aceea că metoda dată preîntâmpină deplasarea laterală a apofizelor pterigoide, creează condiții favorabile pentru funcția sfincterului velofaringian, restabilirea formei anatomice și a funcției vălului palatin.

Modul de realizare a metodei.

35 Pentru efectuarea plastiei în primul rând se prepară lambourile pe ambele părți ale despicăturii (Fig. 1). Pe partea stângă se efectuează incizii pe mucoasa nazală a palatului moale (1), ce începe pe o porțiune de 5...10 mm a marginii posterioare a palatului dur și se prelungește paralel și cu 5...10 mm mai lateral de marginea despicăturii până la baza uvulei, iar pe partea dreaptă incizia se efectuează pe mucoasa bucală cu aceeași proiecție (2). Lambourile formate conțin țesut mucos, submucos și mușchi de pe marginea despicăturii. Pe uvulă inciziile se prelungesc pe marginea despicăturii (3) și apoi pe marginea posterioară a arcului palatofaringian (4). Mușchii velari se prepară prin decolare submucoasă sau prin incizie retromolară și se suturează în poziție termino-terminală (Fig. 2), ceea ce permite restabilirea formei anatomice a vălului palatin prin contractare sincronă și simetrică, după care se suturează lambourile din țesutul mucos și submucos reciproc încrucișat (6). Apoi se prepară un fragment pediculat muco-periostal de pe marginea posterioară a palatului dur pe o parte a despicăturii (5) ce se deplasează la 180° și se fixează

45 între placa palatinală și mucoperiost pe partea opusă ce formează un suport dur necesar pentru funcția normală a vălului palatin și previne retracția lui anteroposterioară. În cazul în care despicătura este completă, după intervenția efectuată peste 6 luni se recurge la o intervenție de uranoplastie cu un lambou mucoperiostal cu deplasarea la 180° și fixarea lui pe partea opusă, ce permite închiderea completă a defectului maxilo-palatin.

50 După metoda propusă au fost operați 35 de copii cu despicături palatine.

Exemplu

55 Bolnavul N, în vârstă de 10 luni, a fost internat în secția chirurgie maxilo-facială cu despicătură maxilo-palatinală completă pe stânga. După o pregătire preoperatorie s-a efectuat intervenția chirurgicală de velofaringoplastie. Peste 6 luni pacientul a fost reexaminat și supus operației de uranoplastie. Perioada postoperatorie a durat fără complicații și cu rezultat satisfăcător.

MD 1873 G2 2002.03.31

4

(57) Revendicare:

- 5 Metodă de velofaringoplastie primară în tratamentul despicăturilor palatine în doi timpi ce include formarea lambourilor din strat mucos, submucos și mușchi de pe marginea fragmentelor despicăturii, unde pe fragmentul mic incizia se efectuează pe mucoasa nazală a palatului moale, ce începe la o distanță de 5...10 mm de la marginea despicăturii în formă de arc și continuă până la baza uvulei, iar pe fragmentul mare pe mucoasa bucală se efectuează o incizie identică cu incizia de pe fragmentul mic, și lambourile se
- 10 suturează reciproc încrucișat, **caracterizată prin aceea că** pe fragmentul mic incizia pe uvulă se prelungeste pe marginea ei și în jos pe marginea posterioară a arcului palatofaringian, iar pe fragmentul mare incizia se efectuează identică cu incizia de pe fragmentul mic, apoi pe fragmentul mare în regiunea părții posterioare a palatului dur, pe vomer, se formează un lambou mucoperiostal cu pedicul îndreptat spre despicătură, care se deplasează la 180° și se fixează între periost și osul plăcii orizontale palatine al părții
- 15 opuse, iar în regiunea palatului moale pe ambele margini ale despicăturii se decolează straturile muco-submucos și se prepară mușchii velari, care se suturează în poziție termino-terminală.

(56) Referințe bibliografice:

1. Махкамов Э.У., Муртазаев С.М., Юлдашев А.Ю. Ранняя реабилитация детей с врожденной расщелиной неба, Прага, 1990, с. 33-36
2. Гуцан А.Э. Уранопластика взаимоперекидными лоскутами, Кишинев, 1982, с. 45-60

Șef Secție:

EGOROVA Tamara

Examinator:

GROȘU Petru

Redactor:

CANȚER Svetlana

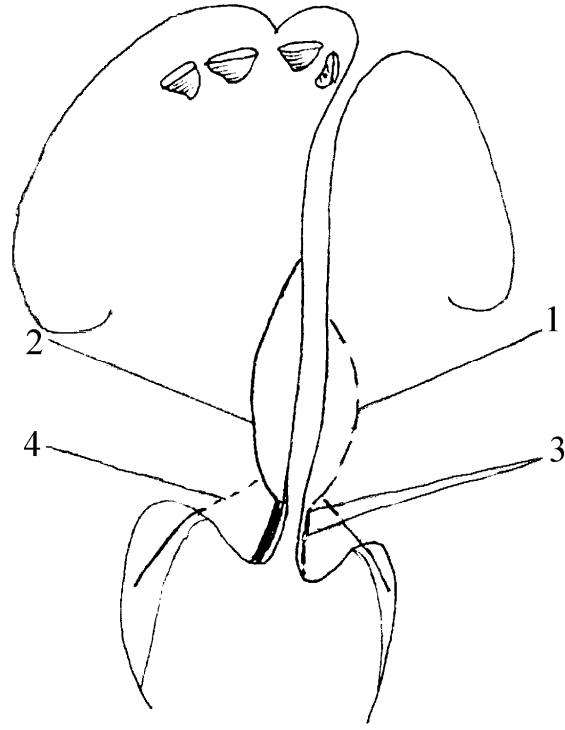


Fig. 1

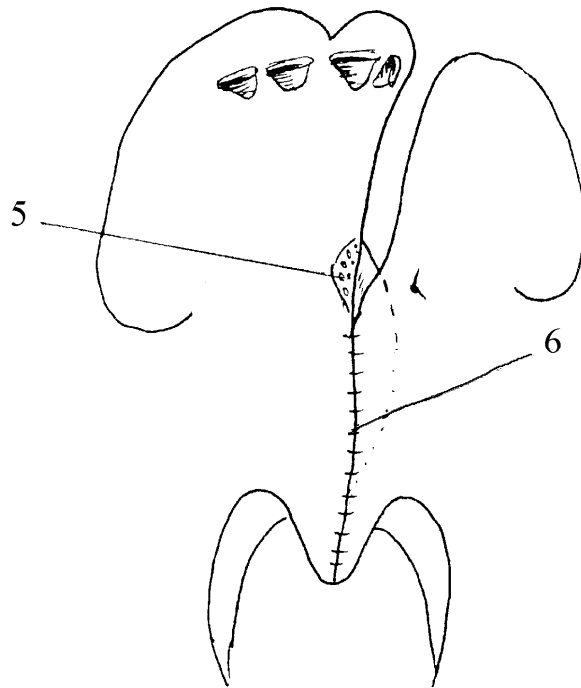


Fig. 2